

# HALLAZGO HISTOPATÓLOGICO DE NEOPLASIA TESTICULAR EN DOS EJEMPLARES DE LOBO MARINO CHUSCO *Otaria byronia* VARADOS EN LA COSTA NORTE DEL PERÚ

## HISTOPATHOLOGICAL FINDING OF TESTICULAR NEOPLASIA IN TWO STRANDED SOUTH AMERICAN SEA LIONS *Otaria byronia* IN NORTHERN PERU

Jennifer Chauca<sup>1</sup> Vanessa Bachmann<sup>2</sup> Joe Macalupú<sup>1</sup> Elky Torres<sup>1</sup> Cinthia Vásquez<sup>1</sup> Rosa Perales<sup>3</sup>

<https://doi.org/10.53554/boletin.v36i1.329>

### RESUMEN

CHAUCA J, BACHMANN V, MACALUPÚ J, TORRES E, VÁSQUEZ C, PERALES R. 2021. Hallazgo histopatológico de neoplasia testicular en dos ejemplares de lobo marino chusco *Otaria byronia* varados en la costa norte del Perú. *Bol Inst Mar Perú*. 36(1): 239-251.- Lobos marinos varados en la costa peruana se registran continuamente y con mayor intensidad en años con condiciones oceanográficas anómalas cálidas. El Instituto del Mar del Perú (IMARPE) ha estado realizando investigaciones para determinar las causas asociadas a los varamientos, a través del monitoreo en playas y atención a eventos de mortalidad masiva. El presente estudio muestra resultados de análisis histopatológicos en muestras testiculares de dos ejemplares, juvenil y subadulto, de lobo marino chusco *Otaria byronia* varados en los departamentos de La Libertad (7°-8°S) y Piura (4°-5°S) en abril y octubre 2018. Las muestras de tejido gonadal fueron fijadas en formalina tamponada al 10%, teñidas con hematoxilina-eosina y evaluadas bajo el microscopio. Los resultados mostraron un proceso neoplásico de células germinales llamado seminoma, en ambos ejemplares. En comparación con otras especies de pinnípedos intensamente estudiados como el lobo marino californiano *Zalophus californianus*, no se han reportado regularmente neoplasias en los lobos marinos chuscos, probablemente debido a la falta de monitoreo continuo y la inaccesibilidad a muchas de las principales áreas de varamientos. Por esta razón, es esencial intensificar la investigación sobre eventos de mortandad de mamíferos marinos en la costa peruana. Lo cual permitirá aclarar las causas de muerte y comprender mejor la etiología de varias enfermedades en esta especie, brindándonos una visión amplia de la salud del ecosistema marino y su efecto tanto en la fauna que lo habita como las implicancias en la salud humana.

**PALABRAS CLAVE:** *Otaria byronia*, histopatología, neoplasia, seminoma, pinnípedosa

### ABSTRACT

CHAUCA J, BACHMANN V, MACALUPÚ J, TORRES E, VÁSQUEZ C, PERALES R. 2021. Histopathological finding of testicular neoplasia in two stranded South American sea lions *Otaria byronia* in northern Peru. *Bol Inst Mar Perú*. 36(1): 239-251.- In Peru, stranded sea lions have been recorded continuously and with greater intensity in years with anomalous warm oceanographic conditions. Thus, the Instituto del Mar del Peru (IMARPE) has been researching to determine causes associated with strandings, through monitoring on beaches and attention to events of mass mortality. This study shows the results of the histopathological analysis in testicular samples of two juvenile and sub-adult specimens of South American sea lions *Otaria byronia* in La Libertad (7°-8°S) and Piura (4°-5°S) during April and October 2018. The gonadal tissue samples were fixed in 10% buffered formalin, stained with hematoxylin-eosin, and evaluated under a microscope. In both specimens, the results showed a neoplastic germ cell process called seminoma. Compared to other intensively studied pinnipeds such as the California sea lion *Zalophus californianus*, neoplasms have not been regularly reported in the South American sea lion, probably due to the lack of continuous monitoring and inaccessibility to many of the main stranding areas. Therefore, it is essential to intensify the research on marine mammal's death events on the Peruvian coast. This strategy will allow us to clarify death causes and better understand the etiology of several diseases in this species, giving us a broad vision of the health of the marine ecosystem and their effect on their local fauna as well as their implications for human health.

**KEYWORDS:** *Otaria byronia*, histopathology, neoplasm, seminoma, pinnipeds

## 1. INTRODUCCIÓN

Los mamíferos marinos son excelentes centinelas de la salud de ecosistemas acuáticos, debido a diversos factores biológicos; tales como larga vida útil, depredadores superiores de la cadena alimentaria, amplias rutas de migración, entre otros (BOSSART, 2010; REIF, 2011; ABU-HELIL *et al.*, 2019; MOORE, 2008; AGUIRRE & LUTZ, 2004).

## 1. INTRODUCTION

Marine mammals are excellent guardians of the aquatic ecosystem health, due to several biological factors such as long lifespan, top predators in the food chain, extensive migration routes, among others (BOSSART, 2010; REIF, 2011; ABU-HELIL *et al.*, 2019; MOORE, 2008; AGUIRRE & LUTZ, 2004).

<sup>1</sup> Instituto del Mar del Perú. [jchauca@imarpe.gob.pe](mailto:jchauca@imarpe.gob.pe)

<sup>2</sup> Universidad de Haifa

<sup>3</sup> Laboratorio de Histología, Embriología y Patología Veterinaria, Facultad de Medicina Veterinaria, Universidad Nacional Mayor de San Marcos, Lima, Perú

Dichas características permiten una constante exposición de esos animales a diversas enfermedades infecciosas (virales, bacterianas, fúngicas y parasitarias) y no infecciosas, como las relacionadas a interacción con pesquería y contaminación marina. Algunos contaminantes pueden actuar como factores desencadenantes de inmunosupresión, incrementando el riesgo de ingreso y proliferación de agentes infecciosos que podrían estar relacionados con presencia de enfermedades neoplásicas en ellos (REIF, 2011; PESAVENTO *et al.*, 2018). En contraste con otras enfermedades reportadas, las investigaciones acerca de hallazgos neoplásicos en fauna marina son relativamente recientes, aunque actualmente se encuentra en aumento (McALOOSE & NEWTON, 2009; BOSSART, 2010; BIANCANI *et al.*, 2010).

Dentro de la literatura documentada sobre procesos neoplásicos urogenitales en pinnípedos, se ha identificado al lobo marino de California *Zalophus californianus*, como una de las especies más estudiadas. JOSEPH *et al.* (1986) reportaron un caso de carcinoma metastásico de células escamosas, con origen desconocido, que abarcaba nódulos y tracto urogenital en una hembra adulta varada en La Jolla, California.

GULLAND *et al.* (1996) realizaron un estudio retrospectivo de 1979 a 1994, determinaron la prevalencia de carcinoma urogenital metastásico de probable origen de células de transición en 21% (66/370) de individuos sub adultos y adultos varados vivos en California, que murieron en el proceso de rehabilitación. En otro estudio similar, entre los años 2005 y 2015, DEMING *et al.* (2018) encontraron prevalencia de carcinoma urogenital en 14% (263/1917) de los ejemplares varados en California.

También se han reportado hallazgos neoplásicos en otras especies de pinnípedos, tal es el caso de la hembra adulta del elefante marino del sur *Mirounga leonina* en bahía de las Islas, Georgia del Sur, la cual presentó un tumor maligno de células granulosas en el ovario izquierdo (MAWDESLEY-THOMAS, 1971); ROTSTEIN *et al.* (2019) hallaron lesiones compatibles con un tumor testicular metastásico de células de Sertoli en una foca manchada *Phoca largha*, adulta criptorquidia varada muerta en Peard Bay, Alaska.

Si bien, la etiología sobre el origen de procesos neoplásicos aún no se encuentra definida con exactitud, algunos agentes externos parecerían estar relacionados con la formación de enfermedades cancerígenas en animales marinos (McALOOSE & NEWTON, 2009; REIF, 2011) principalmente en pinnípedos, tal es el caso de ejemplares de lobos marinos de California, cuyas muestras de tejidos

These characteristics allow their constant exposure to various infectious diseases (viral, bacterial, fungal, and parasitic) and non-infectious diseases, such as those related to interaction with fisheries and marine pollution. Some pollutants can trigger immunosuppression, thus increasing the risk of entry and proliferation of infectious agents that could be related to the presence of neoplastic diseases in them (REIF, 2011; PESAVENTO *et al.*, 2018). Unlike other reported diseases, research on neoplastic findings in marine fauna is relatively recent, although it is currently on the rise (McALOOSE & NEWTON, 2009; BOSSART, 2010; BIANCANI *et al.*, 2010).

The California sea lion, *Zalophus californianus*, has been identified as one of the most studied species in the literature on urogenital neoplastic processes in pinnipeds. JOSEPH *et al.* (1986) reported a case of metastatic squamous cell carcinoma of unknown origin involving nodules and urogenital tract in an adult female stranded in La Jolla, California.

GULLAND *et al.* (1996) conducted a retrospective study from 1979 to 1994. They determined the prevalence of metastatic urogenital carcinoma of probable transitional cell origin in 21% (66/370) of live-stranded sub-adult and adult individuals in California that died in the rehabilitation process. In another study, between 2005 and 2015, DEMING *et al.* (2018) found the prevalence of urogenital carcinoma in 14% (263/1917) of specimens stranded in California.

Neoplastic findings have also been reported in other pinniped species, such as the case of the adult female southern elephant seal *Mirounga leonina* in Bay of Isles, South Georgia, which showed a malignant granulosa cell tumor in the left ovary (MAWDESLEY-THOMAS, 1971). ROTSTEIN *et al.* (2019) found lesions consistent with a metastatic Sertoli cell tumor in a spotted seal *Phoca largha*, an adult cryptorchid stranded dead in Peard Bay, Alaska.

The etiology of the origin of neoplastic processes is still not exactly defined, but some external agents seem to be related to the formation of cancerous diseases in marine animals (McALOOSE & NEWTON, 2009; REIF, 2011) mainly pinnipeds, such as the case of California sea lions, whose tissue samples were analyzed by molecular tests, finding a significant association between a genus of herpesvirus and the development of urogenital carcinoma, denominated Otarine herpesvirus-1,

fueron analizadas mediante pruebas moleculares, encontrando una significativa asociación entre un género de herpesvirus y el desarrollo de carcinoma urogenital, denominándolo herpesvirus Otario-1, el cual es un Gammaherpesvirus perteneciente al género *Rhadinovirus* (LIPSCOMB *et al.*, 2000; KING *et al.*, 2002; BUCKLES *et al.*, 2006). Asimismo, la alta concentración de organoclorados acumulados en el tejido graso subcutáneo de lobos marinos de dicha especie, con neoplasias urogenitales sugieren que existe también una asociación, considerando que dichos contaminantes podrían jugar un papel importante en el desarrollo de carcinomas (YLITALO *et al.*, 2005).

Aunque el interés y capacidad para la investigación enfocada en la salud de fauna silvestre se ha visto incrementada durante los últimos años, aún existen varamientos con causas de muerte desconocidas, debido a diversas limitantes, principalmente al acceso a zonas de mayor ocurrencia de varamientos (NEWMAN & SMITH, 2006) que permitan realizar monitoreos continuos y minuciosos, necropsias y recolección de muestras de carcasas frescas que brinden una visión más amplia de lo que sucede en el hábitat marino. Por tal razón, el Instituto del Mar del Perú (IMARPE) a partir del 2014 viene realizando monitoreos sistemáticos con énfasis en el litoral norte, con la finalidad de registrar y caracterizar los principales eventos de mortandad de depredadores superiores en la costa peruana.

El objetivo del trabajo fue la identificación de lesiones neoplásicas en el análisis histopatológico de muestras testiculares de dos lobos marinos chuscos *Otaria byronia*, varados al norte del Perú.

## 2. MATERIAL Y MÉTODOS

### Área de estudio

El monitoreo se llevó a cabo durante el 2018, en el litoral de los departamentos de La Libertad (7°-8°S) y Piura (4°-5°S) en horarios establecidos de acuerdo con la Tabla de Mareas de la Dirección de Hidrografía y Navegación de la Marina de Guerra del Perú, con el propósito de aprovechar la bajamar, que permitió cubrir mayor área de muestreo y mejor visualización de ejemplares varados.

### Información

La toma de información estuvo relacionada con fecha, referencia geográfica, especie, sexo, edad, registro fotográfico, entre otros, de cada ejemplar ubicado durante los recorridos.

which is a Gammaherpesvirus belonging to the genus *Rhadinovirus* (LIPSCOMB *et al.*, 2000; KING *et al.*, 2002; BUCKLES *et al.*, 2006). Likewise, the high concentration of organochlorines accumulated in the subcutaneous fatty tissue of these sea lions with urogenital neoplasms suggests that there is also an association, given that these pollutants could play an important role in the development of carcinomas (YLITALO *et al.*, 2005).

In recent years, the interest and capacity for research focused on wildlife health has increased but stranding with unknown causes of death still occurs. There are several limitations for the research, mainly access to areas with a higher occurrence of stranding (NEWMAN & SMITH, 2006) that allow continuous and thorough monitoring, necropsies, and collection of fresh carcass samples that provide a broader view of what happens in the marine habitat. Therefore, since 2014, the Instituto del Mar del Perú (IMARPE) has been carrying out systematic monitoring with emphasis on the northern coast, to record and characterize the main mortality events of top predators on the Peruvian coast.

This paper aims to identify neoplastic lesions in the histopathological analysis of testicular samples from two South American sea lions *Otaria byronia*, stranded in northern Peru.

## 2. MATERIAL AND METHODS

### Study area

In 2018, monitoring was carried out along the coast of La Libertad (7°-8°S) and Piura (4°-5°S) regions at times established following the Tide Table of the *Dirección de Hidrografía y Navegación de la Marina de Guerra del Perú* (Directorate of Hydrography and Navigation of the Peruvian Navy), to take advantage of the low tide, which allowed covering a larger sampling area and better visualization of stranded specimens.

### Information

The information collected was related to date, geographic reference, species, sex, age, photographic record, among others, of each specimen located during the surveys.

**Categorización de carcasa y condición corporal**

Siguiendo a GERACI & LOUNSBURY (2005) (Tabla 1) y PUGLIARES *et al.* (2007) (Tabla 2) se efectuó la categorización de carcasa y evaluación de la condición corporal.

**Examen post-mortem, recolección y procesamiento de muestra**

La necropsia completa y recolección de muestras de tejidos se realizaron siguiendo el protocolo propuesto por PUGLIARES *et al.* (2007). Las muestras de tejidos para análisis histopatológico se fijaron en formalina tamponada con neutralidad al 10%, y fueron remitidas a la Facultad de Medicina Veterinaria de la Universidad Nacional de San Marcos (UNMSM) para los respectivos análisis, donde se embebieron en parafina por métodos convencionales, se seccionaron de 4 a 6 µm y tiñeron con hematoxilina y eosina para finalmente proceder a la observación microscópica.

Cabe resaltar que también se recolectaron muestras congeladas de órganos como riñón, hígado y contenido estomacal para análisis de descarte de pesticidas realizado en la Facultad de Bioquímica de la UNMSM mediante cromatografía de capa fina.

**Carcass categorization and body condition**

The carcass categorization and body condition assessment were carried out according to GERACI & LOUNSBURY (2005) (Table 1) and PUGLIARES *et al.* (2007) (Table 2).

**Post-mortem examination, specimen collection, and processing**

We performed the complete necropsy and tissue sample collection following the protocol of PUGLIARES *et al.* (2007). Tissue samples for histopathological analysis were fixed in 10% neutral buffered formalin and were sent to the Faculty of Veterinary Medicine of the National University of San Marcos (UNMSM) for the respective analysis, where they were embedded in kerosene by conventional methods, sectioned from 4 to 6 µm and stained with hematoxylin and eosin to finally proceed to microscopic observation.

It should be noted that frozen samples of organs such as kidney, liver, and stomach contents were also collected for pesticide discard analysis carried out at the Faculty of Biochemistry of the UNMSM using thin-layer chromatography.

Tabla 1.- Categorización de carcasas de animales varados según GERACI & LOUNSBURY (2005)

Table 1. Categorization of stranded animal carcasses according to GERACI & LOUNSBURY (2005)

Categorización de carcasa	Descripción
Categoría 1 (D1)	Animal varado vivo/moribundo
Categoría 2 (D2)	Animal muerto recientemente (fresco)
Categoría 3 (D3)	Animal en moderado estado de descomposición
Categoría 4 (D4)	Animal en franco estado de descomposición
Categoría 5 (D5)	Animal en estado esquelético o momificado

Tabla 2.- Evaluación de condición corporal según PUGLIARES *et al.* (2007)

Table 2. Body condition assessment according to PUGLIARES *et al.* (2007)

Condición corporal	Descripción
Emaciado	Los huesos de la pelvis protruyen y el cuello es evidente, así como las costillas.
Flaco	Se evidenciarán ligeramente los huesos del cuello y la pelvis
Robusto	Animal con cuerpo fusiforme, redondeado, forma de torpedo, la masa muscular cubre los huesos por lo cual estos no se aprecian.

### 3. RESULTADOS

#### Hallazgos macroscópicos

Se realizaron necropsias de dos ejemplares de lobo marino chusco *Otaria byronia*. El primer caso se trató de un macho sub adulto con longitud total de 2,13 m, de condición corporal emaciada y en moderado estado de descomposición (D3), hallado el 11 de abril en la localidad de Malabrigo, provincia de Ascope, La Libertad ( $7^{\circ}42'20,0''S$ ,  $79^{\circ}27'5,1''W$ ) (Fig. 1A).

Entre lo más resaltante, se observó sangre en cavidad bucal, ausencia de grasa subcutánea, hemoabdomen y hemotórax (no fue realizada la cuantificación), abundante contenido de espuma en tráquea, congestión y edema pulmonar, ausencia de contenido alimenticio y severa parasitosis en tracto gastrointestinal. Al realizar corte en pulmón e hígado se observaron burbujas. Los órganos no descritos se observaron aparentemente normales.

El segundo caso fue macho juvenil con longitud total de 1,77 m, de condición corporal robusta y en moderado estado de descomposición (D3), hallado el 24 de octubre en la localidad de San Pablo, provincia de Sechura, Piura ( $5^{\circ}22'9,9''S$ ,  $81^{\circ}0'41,9''W$ ) (Fig. 1B).

Entre lo más resaltante, se observó sangre en cavidad bucal, presencia de abundante grasa subcutánea, hemotórax, líquido en tráquea, congestión pulmonar, contenido de alimento semi digerido (pescado), hígado con bordes redondeados, serosa levemente congestionada en intestinos delgado y grueso, al corte, mucosa de coloración pálida con contenido amarillo grisáceo y de consistencia semi líquida. Los órganos no descritos se observaron aparentemente normales (Fig. 2).

### 3. RESULTS

#### Macroscopic findings

Necropsies were performed on two specimens of South American sea lion *Otaria byronia*. The first one was a sub-adult male with a total length of 2.13 m, emaciated body condition, and moderately decayed (D3). It was found on April 11 at Malabrigo, Ascope Province, La Libertad ( $7^{\circ}42'20,0''S$ ,  $79^{\circ}27'5,1''W$ ) (Fig. 1A).

Some of the highlights were blood in the oral cavity, absence of subcutaneous fat, hemiabdomen, and hemothorax (quantification was not performed), abundant foam content in the trachea, congestion, and pulmonary edema, absence of food content, and severe parasitosis in the gastrointestinal tract. When cutting the lung and liver, bubbles were observed. The non-described organs were normal.

The second one was a juvenile male with a total length of 1.77 m, which was found on October 24, in San Pablo, Sechura Province, Piura. It had a robust body condition and was moderately decayed (D3) ( $5^{\circ}22'9,9''S$ ,  $81^{\circ}0'41,9''W$ ) (Fig. 1B).

Some of the highlights were blood in the oral cavity, presence of abundant subcutaneous fat, hemothorax, liquid in the trachea, pulmonary congestion, semi-digested food content (fish), liver with rounded edges, slightly congested serosa in the small and large intestines, when cut, pale mucosa with grayish-yellow content, and semi-liquid consistency. The non-described organs were normal (Fig. 2).



Figura 1.- Lobos marinos chuscos *Otaria byronia*. A) OF01: ejemplar hallado en Playa Malabrigo, La Libertad. B) OF02: ejemplar hallado en Playa San Pablo, Piura

Figure 1. South American sea lions *Otaria byronia*. A) OF01: specimen found at Malabrigo, La Libertad. B) OF02: specimen found at San Pablo, Piura

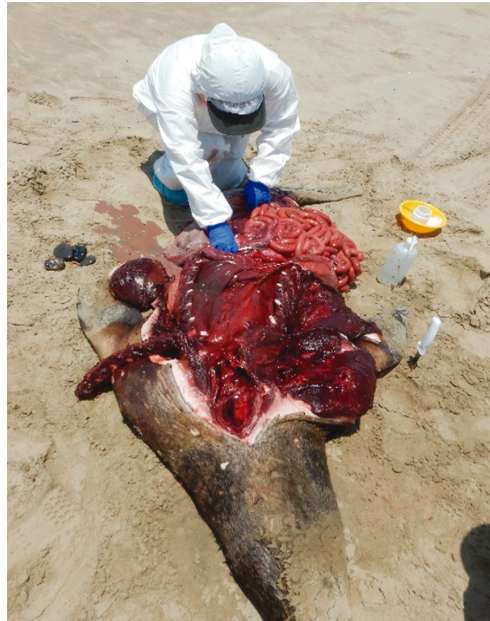

Figura 2.- Necropsias realizadas a los lobos marinos hallados en los monitoreos

Figure 2.- Necropsies performed on sea lions found in the surveys

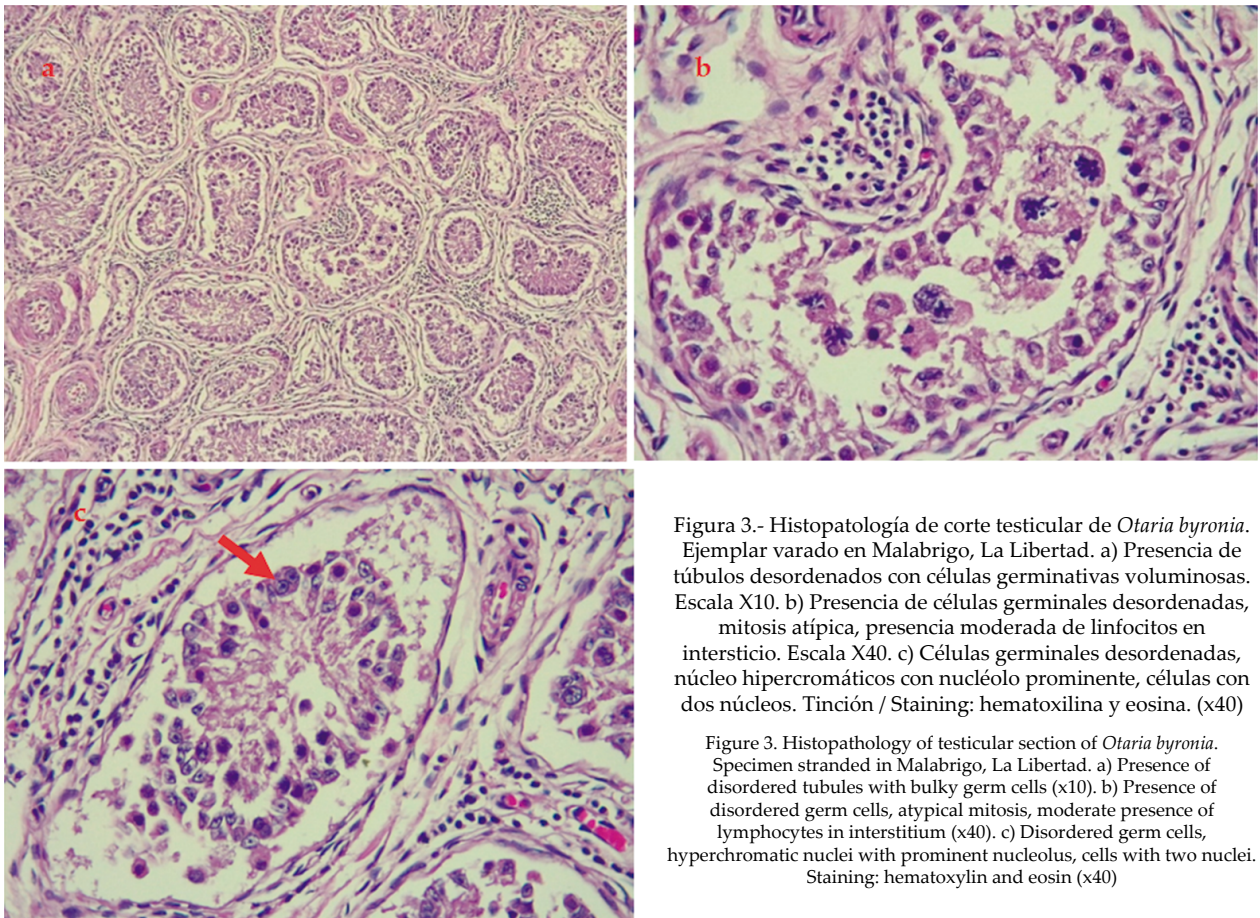


Figura 3.- Histopatología de corte testicular de *Otaria byronia*. Ejemplar varado en Malabrigo, La Libertad. a) Presencia de túbulos desordenados con células germinativas voluminosas. Escala X10. b) Presencia de células germinales desordenadas, mitosis atípica, presencia moderada de linfocitos en intersticio. Escala X40. c) Células germinales desordenadas, núcleo hiper cromáticos con nucléolo prominente, células con dos núcleos. Tinción / Staining: hematoxilina y eosina. (x40)

Figure 3. Histopathology of testicular section of *Otaria byronia*. Specimen stranded in Malabrigo, La Libertad. a) Presence of disordered tubules with bulky germ cells (x10). b) Presence of disordered germ cells, atypical mitosis, moderate presence of lymphocytes in interstitium (x40). c) Disordered germ cells, hyperchromatic nuclei with prominent nucleolus, cells with two nuclei. Staining: hematoxylin and eosin (x40)

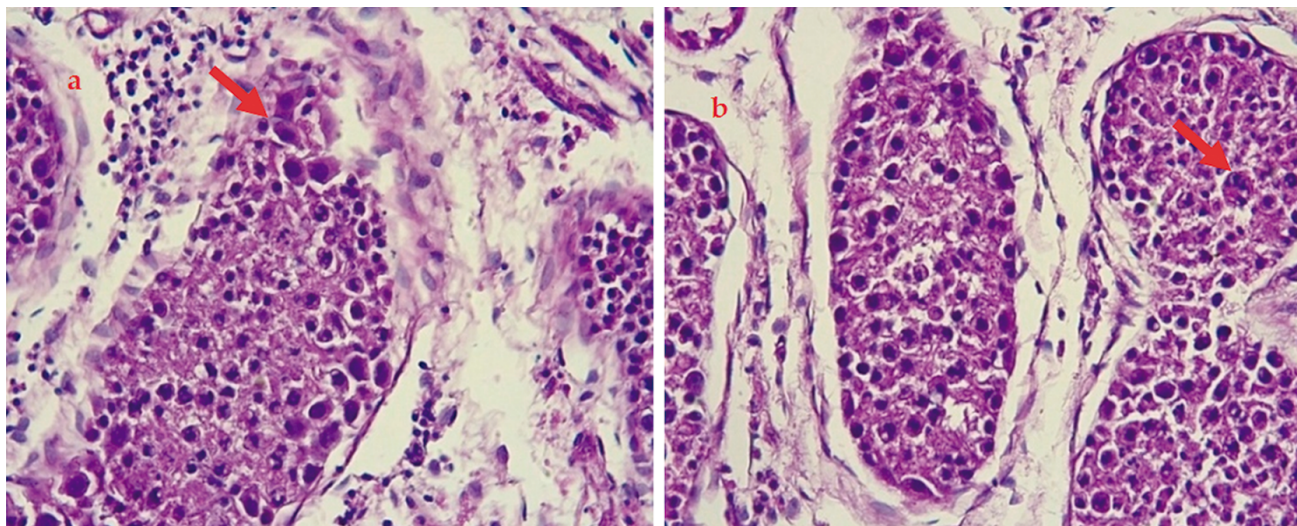


Figura 4.- Histopatología de corte testicular de *Otaria byronia*. Ejemplar varado en San Pablo, Piura. a) Presencia de anisocitosis, anisocariosis, núcleos hiper cromáticos. b). Presencia de núcleos hiper cromáticos, células multinucleadas. Tinción / Staining: hematoxilina y eosina. Escala X40

Figure 4. Histopathology of testicular section of *Otaria byronia*. Specimen stranded in San Pablo, Piura. a) Presence of anisocytosis, anisokaryosis, hyperchromatic nuclei. b). Presence of hyperchromatic nuclei, multinucleated cells

#### Hallazgos microscópicos

En ambos ejemplares, la lesión microscópica más resaltante se observó en el corte testicular: túbulos seminíferos desordenados y de diferentes tamaños, células germinales desordenadas con núcleos voluminosos hiper cromáticos y nucléolos prominentes, figuras de mitosis atípica (células multinucleadas), anisocitosis, anisocariosis en ambos casos, así como presencia moderada de linfocitos en el intersticio y disgregación de tejido conectivo en el primer caso.

Las lesiones descritas muestran el proceso neoplásico denominado seminoma testicular (Figs. 3, 4). Otros hallazgos histopatológicos en el primer caso incluyen congestión, edema y enfisema pulmonar, hipertrofia cardíaca y nefrosis, mientras que, en el segundo caso, nefrosis y severa enteritis catarral difusa aguda.

#### 4. DISCUSIÓN

Si bien la causa de muerte en ambos animales se debió a un probable ahogamiento, por lo observado en las necropsias, tales como líquido y contenido de espuma en tráquea, que se pueden formar por ingreso de agua de mar en vías respiratorias, así como mezcla de aire residual con agua de mar (ROMERO, 2007), a nivel histopatológico se logró determinar un proceso neoplásico denominado seminoma, clasificado dentro del tipo de tumores de células germinativas de gónadas masculinas.

#### Microscopic findings

In both specimens, the most noticeable microscopic lesion was observed in the testicular section: disordered seminiferous tubules of different sizes, disordered germ cells with voluminous hyperchromatic nuclei and prominent nucleoli, atypical mitosis figures (multinucleated cells), anisocytosis, anisokaryosis in both cases, as well as the moderate presence of lymphocytes in the interstitium and disintegration of connective tissue in the first case.

The lesions described show the neoplastic process called testicular seminoma (Figs. 3, 4). Other histopathological findings in the first case include pulmonary congestion, edema and emphysema, cardiac hypertrophy, and nephrosis, while in the second case, nephrosis and severe acute diffuse catarrhal enteritis.

#### 4. DISCUSSION

It is possible that drowning was the cause of death in both animals, based on what was observed in the necropsies, such as liquid and foam content in the trachea, which can be formed by seawater entering the respiratory tract, as well as the mixing of residual air with seawater (ROMERO, 2007). Histopathologically, a neoplastic process called seminoma was determined, which is a type of germ cell tumor of the male gonads.

En humanos, estudios demuestran que estos tumores abarcan alrededor del 90 al 95% de todas las neoplasias que se presentan a nivel genital masculino (ÁLVAREZ *et al.*, 2013). Mientras que, en fauna silvestre no se encuentra comúnmente reportado, especialmente en mamíferos marinos. ESTEP *et al.* (2005) reportaron por primera vez dos casos de seminoma en dos especies de cetáceos, delfín manchado *Stenella frontalis* y delfín nariz de botella *Tursiops truncatus*, donde el proceso neoplásico se había extendido a linfonódulos retroperitoneales, además el delfín manchado presentó un tumor de células de Sertoli.

DIAZ-DELGADO *et al.* (2012) reportaron la presencia de neoplasia testicular mixta en un delfín común de hocico corto *Delphinus delphis*, el cual presentaba tumor de células de Sertoli y seminoma de origen desconocido.

Seminoma maligno con metástasis fue hallado en una nutria marina varada (REIMER & LIPSCOMB, 1998). Sin embargo, no se cuenta con reportes de este tipo de neoplasias urogenitales en el lobo marino chusco *Otaria byronia*, con excepción de un caso reportado por BIANCANI *et al.* (2010) quienes observaron células tumorales en el intersticio ovárico de origen indeterminado en un ejemplar hembra adulta de esta especie, que murió por problemas gastrointestinales, en cautiverio en Malta.

A pesar de que la etiología y el origen de procesos neoplásicos aún no se encuentra definida, se ha logrado determinar algunos factores que pueden predisponer el desarrollo cancerígeno en un individuo, los cuáles se han dividido en dos grupos: factores congénitos y factores adquiridos (ÁLVAREZ *et al.*, 2013). Dentro de factores congénitos, podríamos pensar que tal vez algunas especies de mamíferos marinos presentan mayor probabilidad de desarrollo cancerígeno en un área en particular, tal es el caso de carcinoma urogenital en un importante porcentaje de ejemplares del lobo marino de California evaluados de forma retrospectiva (JOSEPH *et al.* 1986, GULLAND *et al.*, 1996; DEMING *et al.*, 2018).

Sin embargo, se ha logrado comprobar que este desarrollo neoplásico también puede deber su origen o verse repotenciado por la presencia de factores adquiridos, entre ellos principalmente el herpesvirus otarino-1 (LIPSCOMB *et al.*, 2000; KING *et al.*, 2002; BUCKLES *et al.*, 2006) y contaminantes como organoclorados, que pueden actuar como agentes cancerígenos de origen químico (YLITALO *et al.*, 2005).

Studies in humans show that these tumors account for about 90-95% of all neoplasms occurring in male genitalia (ÁLVAREZ *et al.*, 2013). Whereas, in wildlife, it is not commonly reported, especially in marine mammals. ESTEP *et al.* (2005) reported for the first time two cases of seminoma in two cetacean species, Atlantic spotted dolphin *Stenella frontalis* and common bottlenose dolphin *Tursiops truncatus*, where the neoplastic process had spread to retroperitoneal lymph nodes. Also, the spotted dolphin developed a Sertoli cell tumor.

DIAZ-DELGADO *et al.* (2012) reported the presence of mixed testicular neoplasia in a common dolphin *Delphinus delphis*, which showed Sertoli cell tumor and seminoma of unknown origin.

Malignant seminoma with metastasis was found in a stranded sea otter (REIMER & LIPSCOMB, 1998). Nonetheless, there are no reports of this type of urogenital neoplasms in the South American sea lion *Otaria byronia*, except for a case reported by BIANCANI *et al.* (2010) who observed tumor cells of undetermined origin in the ovarian interstitium of an adult female specimen of this species, which died of gastrointestinal problems in captivity in Malta.

Although the etiology and origin of neoplastic processes are not yet defined, it has been possible to determine some factors that may predispose the development of cancer in an individual, which have been divided into two groups: congenital and acquired factors (ÁLVAREZ *et al.*, 2013). Among congenital factors, we could think that perhaps some species of marine mammals have a higher probability of developing cancer in a particular area, such as the case of urogenital carcinoma in a significant percentage of specimens of the California sea lion that were retrospectively evaluated (JOSEPH *et al.* 1986, GULLAND *et al.*, 1996; DEMING *et al.*, 2018).

However, it has been shown that this neoplastic development may also have its origin or be enhanced by the presence of acquired factors, mainly Otarine herpesvirus-1 (LIPSCOMB *et al.*, 2000; KING *et al.*, 2002; BUCKLES *et al.*, 2006) and pollutants such as organochlorines, which may act as carcinogens of chemical origin (YLITALO *et al.*, 2005).



En humanos se ha logrado demostrar que la presencia continua de bajas dosis de bisfenol A (BPA) estimulan en células testiculares el desarrollo de seminoma (BOUSKINE *et al.*, 2009). Cabe resaltar que el BPA es un producto químico industrial utilizado comúnmente para elaboración de plástico y resina, considerado un importante contaminante medioambiental, al igual que los organoclorados, policlorados, entre otros (VANDENBERG *et al.*, 2009). Dichos compuestos pueden llegar hacia diferentes ecosistemas como océanos, estuarios y zonas costeras, donde es imposible controlar su expansión, así como el efecto que puedan provocar en la fauna que habita dichas áreas (KLAMER *et al.*, 1990; HUTCHINSON & SIMMONDS, 1994).

Además, se mantienen en el medio marino durante períodos prolongados, pudiendo afectar a todos los organismos de la cadena trófica. Los depredadores superiores interactúan con estos contaminantes por vía cutánea, respiratoria u oral, ya sea de forma directa o indirecta mediante el consumo de presas que contengan contaminantes en su interior. En ambos casos, a través de procesos oxidativos, principalmente en el hígado, se da la liberación de estos compuestos y su almacenamiento en diversos tejidos del cuerpo (RITTER *et al.*, 1995; MELO *et al.*, 2002; EFFERTH & PAUL, 2017; COLABUONO *et al.*, 2010).

Los pinnípedos al igual que otros mamíferos marinos, bioacumulan contaminantes en sus tejidos a lo largo de su vida, especialmente en el tejido graso, lo cual puede generar efectos adversos en estos animales, como inmunosupresión, alteración endocrina, neoplasias, enfermedades infecciosas y deterioro reproductivo (BOSSART, 2010; HUTCHINSON & SIMMONDS, 1994) tal es el caso del lobo marino de California (*Z. californianus*) en el que la alta presencia de carcinomas urogenitales se encontró fuertemente asociada a la presencia de herpesvirus y de organoclorados.

Es importante mencionar que el ejemplar de La Libertad resultó positivo a presencia de carbamatos en hígado por probable acción antropogénica; sin embargo, no presentó contenido estomacal reciente y se encontró en mala condición corporal, lo cual podría generar una hipótesis acerca de la exposición de este animal a dicho contaminante en dosis no letales que permitan la manifestación de uno o más efectos antes descritos, a lo largo de su vida. Los carbamatos, al igual que los organofosforados son plaguicidas utilizados comúnmente en la fabricación de rodenticidas (MELO *et al.*, 2002).

In humans, it has been demonstrated that the continuous presence of low doses of bisphenol A (BPA) stimulates the development of seminoma in testicular cells (BOUSKINE *et al.*, 2009). BPA is an industrial chemical product commonly used in the production of plastic and resin and is considered an important environmental pollutant, similar to organochlorines and polychlorines, among others (VANDENBERG *et al.*, 2009). These compounds can reach different ecosystems such as oceans, estuaries, and coastal areas, where it is impossible to control their expansion, as well as the effect they can have on the local fauna (KLAMER *et al.*, 1990; HUTCHINSON & SIMMONDS, 1994).

Furthermore, they remain in the marine environment for long periods and can affect all organisms in the food chain. Top predators interact with these pollutants through the skin, respiratory or oral routes, either directly or indirectly by consuming prey that contain pollutants inside them. In both cases, through oxidative processes, mainly in the liver, these compounds are released and stored in various body tissues (RITTER *et al.*, 1995; MELO *et al.*, 2002; EFFERTH & PAUL, 2017; COLABUONO *et al.*, 2010).

Throughout their lives, pinnipeds, like other marine mammals, bioaccumulate pollutants in their tissues, especially in fatty tissue, which can generate adverse effects, such as immunosuppression, endocrine disruption, neoplasms, infectious diseases, and reproductive deterioration (BOSSART, 2010; HUTCHINSON & SIMMONDS, 1994). For example, in the California sea lion (*Z. californianus*), the high presence of urogenital carcinomas was found to be strongly associated with the presence of herpesviruses and organochlorines.

It is noteworthy that the specimen from La Libertad tested positive for the presence of carbamates in the liver due to probable anthropogenic action. However, it did not have any recent stomach contents and was found in poor body condition, which could generate a hypothesis about the exposure of this animal to this pollutant in non-lethal doses that allow the manifestation of one or more of the effects throughout its life. Carbamates, like organophosphates, are pesticides commonly used in the manufacture of rodenticides (MELO *et al.*, 2002).

El mecanismo de acción de estos compuestos es la inhibición de la enzima colinesterasa en sangre, cerebro y otros tejidos, desencadenando una hiperactividad colinérgica, manifestando primero signos de origen nicotínico como agitación, taquicardia, hipertensión y midriasis; para luego pasar a signos de origen muscarínico como coma, bradicardia, hipotensión, sialorrea, relajación de esfínteres. En cuadros agudos puede provocar la muerte por paro cardiorespiratorio. Sin embargo, en casos de dosis no letales, se almacenan en diversos tejidos del cuerpo, pudiendo posteriormente desencadenar algún efecto por bioacumulación como los anteriormente mencionados (CÁRDENAS *et al.*, 2005; PÉREZ *et al.*, 2012; STRUM *et al.*, 2010; GALOFRE y PADILLA, 2014).

La mayoría de neoplasias descritas en animales domésticos y en humanos, pueden desarrollarse en animales de vida libre. Sin embargo, algunas especies no presentan reportes de este tipo de enfermedades, lo cual no indica necesariamente la poca o nula susceptibilidad al desarrollo de procesos cancerígenos, sino también a la probable falta de documentación y estudio de los casos (CRUZ-OCHOA *et al.*, 2017).

A pesar de los esfuerzos actuales puestos en la búsqueda de información, así como en el incremento de las investigaciones en fauna marina varada, aún existe gran dificultad en la obtención de muestras, por lo que importante cantidad de animales mueren sin que sea posible realizar la caracterización o hallazgo de causa de muerte, lo cual representa un obstáculo para obtener un registro más amplio de datos que permitan establecer prevalencias, identificación y causas de enfermedades (McALOOSE & NEWTON, 2009). Esta limitante también es observada en la costa peruana, donde la información acerca de causas de varamientos en depredadores superiores se pierde en la mayoría de ejemplares, debido a diversos factores como difícil accesibilidad a zonas principales de varamientos, presupuesto limitado, poca capacidad de respuesta, entre otros.

## 5. CONCLUSIONES

El presente reporte sobre seminoma en dos ejemplares de lobo marino chusco *Otaria byronia* varados al norte del Perú genera diversas interrogantes. Basándonos en otros estudios, podríamos sospechar como causales de neoplasia en órganos reproductivos a procesos virales o de bioacumulación de contaminantes en el organismo de esta especie; sin embargo, se requiere de mayor análisis y tamaño muestral que permita establecer un rango de incidencia, susceptibilidad y probables causas de este proceso neoplásico en estos animales.

These compounds work by inhibiting the cholinesterase enzyme in the blood, brain, and other tissues, thus triggering cholinergic hyperactivity. The first signs of nicotinic origin are agitation, tachycardia, hypertension, and mydriasis, followed by signs of muscarinic origin such as coma, bradycardia, hypotension, sialorrhea, and sphincter relaxation. In acute cases, it may cause death by cardiorespiratory arrest. In non-lethal doses, they are stored in various body tissues and may subsequently trigger bioaccumulation effects such as those mentioned above (CÁRDENAS *et al.*, 2005; PÉREZ *et al.*, 2012; STRUM *et al.*, 2010; GALOFRE & PADILLA, 2014).

Most neoplasms described in domestic animals and humans can develop in wildlife. However, some species have no reports of this type of disease, which does not necessarily indicate little or no susceptibility to the development of cancerous processes, but also the probable lack of documentation and study of the cases (CRUZ-OCHOA *et al.*, 2017).

Despite current efforts in the search for information, as well as the increase in research on stranded marine fauna, there is still great difficulty in obtaining samples, so that a significant number of animals die with no characterization or finding of the cause of death, which represents an obstacle to obtaining a broader record of data to establish prevalence, identification, and causes of diseases (McALOOSE & NEWTON, 2009). In Peru, this limitation is also observed on the coast, where information about the causes of strandings in top predators is lost in most specimens, due to various factors such as difficult access to the main stranding areas, limited budget, low response capacity, among others.

## 5. CONCLUSIONS

This report on seminoma in two specimens of South American sea lion *Otaria byronia* stranded in northern Peru raises several questions. Based on other studies, we could suspect viral processes or bioaccumulation of pollutants in the organism of this species as causes of neoplasia in reproductive organs. Nevertheless, further analysis and sample size are required to establish a range of incidence, susceptibility, and probable causes of this neoplastic process in these animals.

Genera otra interrogante acerca de las causas de muerte principalmente de individuos machos, en los cuales, si bien se observa muertes por interacción con pesquería, también podría deberse a causas virales o de impacto humano como contaminantes, las cuales no logramos aislar o determinar debido al gran porcentaje de ejemplares en avanzado estado de descomposición por factores ambientales propios de la zona norte.

La detección de enfermedades de diversos orígenes, entre ellas procesos neoplásicos en animales que habitan el medio marino, nos permiten percibir la importancia de investigar en fauna marina varada, no solo con el objetivo de determinar causas de muerte, sino también para identificar hallazgos complementarios a través de análisis más exhaustivos como histopatología, pruebas moleculares, entre otros.

Los resultados obtenidos nos podrían ayudar a esclarecer interrogantes planteadas sobre este tipo de hallazgos en el lobo marino chusco y evaluar el grado de probabilidad que enfermedades como estas puedan afectar en el comportamiento reproductivo de esta especie, conllevando a bajas tasas de natalidad y probable disminución de individuos en las colonias.

Asimismo, es importante recordar que los mamíferos marinos conviven con las presas que consume el hombre y cualquier alteración que presenten podría ser reflejo de lo que se encuentre sucediendo en el medio marino y las poblaciones que lo habitan.

Por tal razón, los varamientos de fauna marina en nuestras costas deberían representar la oportunidad de incrementar las investigaciones sobre causas de muerte y análisis complementarios que permitan identificar enfermedades que podrían tener implicancias en la salud humana, tal como los procesos neoplásicos.

Sin embargo, para lograr estos resultados, es necesario reforzar la capacidad de respuesta e incremento de la frecuencia de monitoreos con la finalidad de lograr mayor capacidad de evaluación, registro, obtención de muestras y análisis.

This raises another question about the causes of death, mainly of male individuals, in which, although deaths are observed due to interaction with the fishery, they could also be the result of viral causes or human impact such as pollutants, which we were unable to isolate or determine given the large percentage of fully decayed specimens due to environmental factors typical of the northern area.

The detection of diseases of diverse origins, including neoplastic processes in animals inhabiting the marine environment, allows us to understand the importance of researching stranded marine fauna, not only to determine causes of death but also to identify complementary findings through more exhaustive analyses such as histopathology, molecular tests, among others.

Our results could help us to clarify questions raised about this type of findings in *O. byronia* and to evaluate the degree of probability that diseases such as these may affect the reproductive behavior of this species, leading to low birth rates and a probable decrease of individuals in the colonies.

It is also important to highlight that marine mammal coexist with the prey consumed by man, and any alteration they undergo could be a reflection of what is happening in the marine environment and the populations inhabiting it.

Therefore, the stranding of marine fauna on our coasts should provide an opportunity to increase research on causes of death and complementary analyses to identify diseases that could have implications for human health, such as neoplastic processes.

It is necessary to reinforce the response capacity and increase the frequency of monitoring to achieve a greater capacity for evaluation, recording, sampling, and analysis.

## REFERENCIAS / REFERENCES

- ABU-HELIL B, VAN DER WEYDEN L. 2019. Metastasis in the wild: investigating metastasis in non-laboratory animals. *Clinical & Experimental Metastasis*. 36(1): 15-28.
- AGUIRRE A A, LUTZ P. 2004. Marine turtles as sentinels of Ecosystem Health: Is fibro papillomatosis an indicator? *Ecohealth* 1: 275-283.
- ÁLVAREZ B, ANGULO S, BARRIO J, GARCÍA G, DOMÍNGUEZ A, ALPUENTE J C, MORENO A, CABRERA J A. 2013. Seminoma: puesta al día. *Sanidad Militar*. 69(1): 22-37.
- BIANCANI B, LACAVE G, MAGI G E, ROSSI G. 2010. Ovarian interstitial cell tumor in a South American sea lion (*Otaria flavescens*). *J Wildl Dis*. 46(3): 1012-1016.
- BOSSART G D. 2011. Marine mammals as sentinel species for oceans and human health. *Vet Pathol*. 48(3): 676-690.
- BOUSKINE A, NEBOUT M, BRÜCKER-DAVIS F, BENAHEM M, FENICHEL P. 2009. Low doses of bisphenol A promote human seminoma cell proliferation by activating PKA and PKG via a membrane G-protein-coupled estrogen receptor. *Environ Health Perspect*. 117(7): 1053-1058.
- BUCKLES E L, LOWENSTINE L J, FUNKE C, VITTORE R K, WONG H N, ST LEGER J A, GREIG D J, DUER R S, GULLAND F M, STOTT J L. 2006. *Otarine herpesvirus-1*, not papillomavirus, is associated with endemic tumors in California sea lions (*Zalophus californianus*). *Journal of Comparative Pathology*. 135(4): 183-189.
- CÁRDENAS O, SILVA E, MORALES L, ORTIZ J. 2005. Estudio epidemiológico de exposición a plaguicidas organofosforados y carbamatos en siete departamentos colombianos, 1998-2001. *Biomédica*. 25(2): 170-180.
- COLABUONO F I, TANIGUCHI S, MONTONE R C. 2010. Polychlorinated biphenyls and organochlorine pesticides in plastics ingested by seabirds. *Marine Pollution Bulletin*. 60(4): 630-634.
- CRUZ-OCHOA P F, OCHOA-AMAYA J E, CRUZ-CASALLAS P E. 2017. Patología comparada de neoplasias en carnívoros salvajes. *Orinoquía*. 21(1): 41-51.
- DÍAZ-DELGADO J, DE LOS MONTEROS A E, FERNÁNDEZ-MALDONADO C, ARBELO M, QUESADA-CANALES O, ANDRADA M, FERNÁNDEZ A. 2012. Mixed testicular neoplasia in a short beaked common dolphin *Delphinus delphis*. *Diseases of aquatic organisms*. 101(3): 257-260.
- DEMING A C, COLEGROVE K M, DUGNAN P J, HALL A J, WELLEHAN J F X, GULLAND F M D. 2018. Prevalence of urogenital carcinoma in stranded California sea lions (*Zalophus californianus*) from 2005-15. *J Wildl Dis*. 54: 581-586.
- EFFERTH T, PAUL N W. 2017. Threats to human health by great ocean garbage patches. *The Lancet Planetary Health*. 1(8): 301-303.
- ESTEP J S, BAUMGARTNER R E, TOWNSEND F, PABST D A, MCLELLAN W A, FRIEDLAENDER A, DUNN D G, LIPSCOMB T P. 2005. Malignant seminoma with metastasis, Sertoli cell tumor, and pheochromocytoma in a spotted dolphin (*Stenella frontalis*) and malignant seminoma with metastasis in a bottlenose dolphin (*Tursiops truncatus*). *Vet Pathol*. 42(3): 357-359.
- GALOFRE-RUÍZ M D, PADILLA-CASTAÑEDA E I. 2014. Intoxicación con rodenticidas: casos reportados al Centro de Información, Gestión e Investigación en Toxicología de la Universidad Nacional de Colombia. *Rev. Fac. Medicina*. 62(1): 27-32.
- GERACI J R, LOUNSBURY V J. 2005. *Marine Mammals Ashore: A Field Guide for Strandings*. Second Edition. NOAA-National Aquarium in Baltimore, Baltimore MD. 176-178.
- GULLAND F M, TRUPKIEWICZ J G, SPRAKER T R, LOWENSTINE L J. 1996. Metastatic carcinoma of probable transitional cell origin in 66 free-living California sea lions (*Zalophus californianus*), 1979 to 1994. *J Wildl Dis*. 32: 250-258.
- HUTCHINSON J D, SIMMONDS M P. 1994. Organochlorine contamination in pinnipeds. In *Reviews of environmental contamination and toxicology*. Springer, New York, NY. 123-167 pp.
- JOSEPH E, CORNELL L H. 1986. Metastatic squamous cell carcinoma in a beached California sea lion (*Zalophus californianus*). *J Wildl Dis*. 22: 281-283.
- KING D P, HURE M C, GOLDSTEIN T, ALDRIDGE B M, GULLAND F M, SALIKI J T, BUCKLES E L, LOWENSTINE L J, STOTT J L. 2002. *Otarine herpesvirus-1*: a novel gammaherpesvirus associated with urogenital carcinoma in California sea lions (*Zalophus californianus*). *Veterinary Microbiology*. 86(1-2): 131-137.
- KLAMER J C, LAANE R W P M, MARQUENIE J M. 1990. Sources and fate of PCBs in the North Sea. A review of literature data. In: *International Conference on North Sea Pollution Technical strategies for improvement*. Amsterdam, 10-14 September 1990. IAWPRC/EWPCA/NVA. The Netherlands. Pp. 181-191.
- LIPSCOMB T P, SCOTT D P, GARBER A E, KRAFFT M M, TSAI J H, LICHY J K, TAUBENBERGER F Y, SCHULMAN, GULLAND F M D. 2000. Common metastatic carcinoma of California sea lions (*Zalophus californianus*): evidence of genital origin and association with novel gammaherpesvirus. *Vet Pathol*. 37: 609-617.
- MAWDESLEY-THOMAS L E. 1971. An ovarian tumor in a southern elephant seal (*Mirounga leonine*). *Vet Pathol*. 8: 9-15.
- McALOOSE D, NEWTON A L. 2009. Wildlife cancer: a conservation perspective. *Nature reviews cancer*. 9(7): 517-526.
- MELO M M, DE OLIVEIRA N J F, LAGO L A. 2002. Intoxicações causadas por pesticidas em cães e gatos. Parte I: Organoclorados, organofosforados, carbamatos e piretróides. *Revista de Educação Continuada em Medicina Veterinária e Zootecnia do CRMV-SP*. 5(2): 188-195.
- MOORE S E. 2008. Marine mammals as ecosystem sentinels. *Journal of Mammalogy*. 89(3): 534-540.
- NEWMAN S J, SMITH A S. 2006. Marine mammal neoplasia: a review. *Vet Pathol*. 43(6): 865-880.
- PESAVENTO P A, AGNEW D, KEEL M K, WOOLARD K D. 2018. Cancer in wildlife: patterns of emergence. *Nature Reviews Cancer*. 18(10): 646-661.
- PÉREZ J, OLIVERA M, RUIZ M, VILLAR D, GIRALDO C. 2012. Uso de la actividad colinesterasa para el diagnóstico de intoxicaciones por insecticidas organofosforados y carbamatos. *Revista MVZ Córdoba*. 17(2): 3053-3058.
- PUGLIARES K, BOGOMOLNI A, TOUHEY K, HERZIG S, HARRY C, MOORE M. 2007. *Marine mammal necropsy: an introductory guide for stranding responders and field biologist*. Woods Hole Oceanographic Institution. 133 pp.
- REIF J S. 2011. Animal sentinels for environmental and public health. *Public Health Reports*. 126 (1): 50-57.

- REIMER D C, LIPSCOMB T P. 1998. Malignant seminoma with metastasis and herpesvirus infection in a free-living sea otter (*Enhydra lutris*). *Journal of Zoo and Wildlife Medicine*. 29: 35–39.
- RITTER L, SOLOMON K R, FORGET J. 1995. Persistent Organic Pollutants. Na Assessment Report on: DDT, Aldrin, Dieldrin, Endrin, Chlordane, Heptachlor, Hexachlorobenzene, Mirex, Toxaphene, Polychlorinated Biphenyls, Dioxins and Furans. The International Programme on Chemical Safety. pp. 43.
- ROMERO J L. 2007. Deaths by Drowning. A classic topic in Forensic Medicine revisited. Oporto, Portugal. *Cuaderno de Medicina Forense*. 13 (48-49): 104, 105, 107-110.
- ROTSTEIN D S, STIMMELMAYR R, ADAMS B, PEDERSON M. 2019. Metastatic testicular Sertoli cell tumor in a free-ranging cryptorchid adult spotted seal *Phoca largha* in North Slope, Alaska, USA. *Diseases of Aquatic Organisms*. 133(1): 1-5.
- STRUM K M, HOOPER M J, JOHNSON K A, LANCTOT R B, ZACCAGNINI M E, SANDERCOCK B K. 2010. Exposure of nonbreeding migratory shorebirds to cholinesterase inhibiting contaminants in the Western Hemisphere. *The Condor*. 112(1): 15-28.
- VANDENBERG L N, MAFFINI M V, SONNENSCHNEIN C, RUBIN B S, SOTO A M. 2009. Bisphenol-A and the great divide: a review of controversies in the field of endocrine disruption. *Endocrine Reviews*. 30: 75–95.
- YLITALO G M, STEIN J E, HOM T, JOHNSON L L, TILBURY K L, HALL A J, ROWLES T, GREIG D, LOWENSTINE L J, GULLAND F M. 2005. The role of organochlorines in cancer-associated mortality in California sea lions (*Zalophus californianus*). *Marine Pollution Bulletin*. 50(1): 30-39.